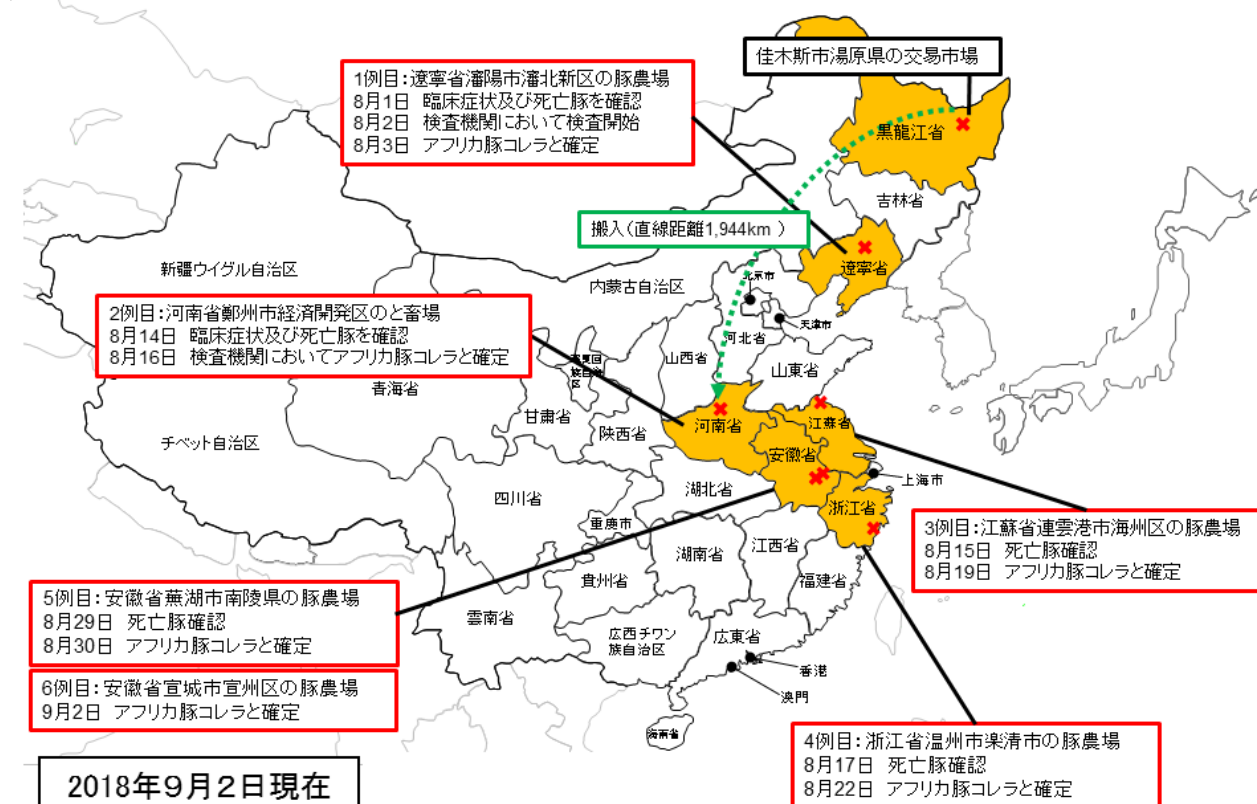


# 中国でアフリカ豚コレラの発生を確認!

2007年にロシアで発生が確認されて以降、その発生地域が徐々に拡大していたアフリカ豚コレラが、**2018年8月、中国で確認されました!**

**我が国に本病が侵入するリスクが高まっています!!**

## 中国におけるアフリカ豚コレラの発生状況



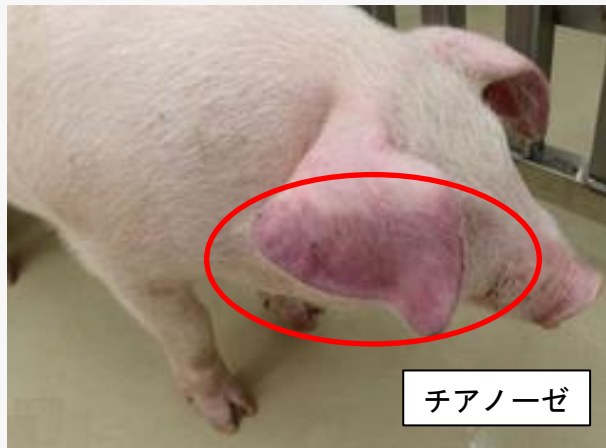※ 中国当局からの情報を元に作成。

## アフリカ豚コレラの症状・特徴

病状は多岐に渡り、甚急性、急性、亜急性、慢性の症状を示す。甚急性では突然死亡、急性では発熱(40~42°C)、皮下出血、脾臓の腫大、粘血便、チアノーゼ等を呈し、死亡率は100%に近い。有効なワクチンはない。なお、人には感染しない。



死亡豚



チアノーゼ